



RANA DETEKCIJA NEPRAVILNOSTI KIČME

Autori:

Prim.mr.sc.dr. Gjulera Dedović Halilbegović, spec. opće hirurgije
Alma Kaljača, diplomirana medicinska sestra
ZDRAVSTVENI SAVJET OPĆINE CENTAR
INFORMATOR br 4.



Sarajevo 2021, godine

Poštovani sugrađani,

Savremeni način života koji sve više karakterizira smanjeno kretanje, povećan nivo stresa kojem smo izloženi i prenatrpanost svakodnevnim obavezama uzrok su mnogim problemima koji utiču na očuvanje zdravlja. Kao posljedice svih ovih faktora javljaju se zdravstvene tegobe. One počinju prije nego ih objektivno očekujemo, a najčešće se manifestuju kao bolovi u leđima, višak kilograma, atrofija mišića i sl.

Danas gotovo svaka deseta odrasla osoba se suočava sa bolovima u leđima. Bolovi znatno oštećuju kvalitetu života. Utiču na poremećaj sna, zamaranje, izazivaju invalidnost, psihičke poremećaje i dr. Čak i male morfološke promjene u kičmenom stubu mogu uticati na probleme s cirkulacijom, disanjem i glavoboljom.

Promjene kičmenog stuba najčešće se javlja u predpubertetu i pubertetu i to češće kod djevojčica nego kod dječaka. Učestalost pojave deformacija kičme djece i adolescenata je 1-7 % a lošeg držanja daleko više, što čini relativno veliku skupinu mlađih osoba koje je potrebno pravodobno prepoznati i liječiti. Za vrijeme perioda rasta obično se pojačava iskrivljenost kičme i skolioza koja se tada javlja, može biti funkcionalna (nestrukturnalna) i ona težeg oblika strukturalna.

Neppravilno držanje (loša postura) se vrlo često može vidjeti kod djece, što govori o nepovoljnom opterećenju mišića koji su odgovorni za pravilno držanje. Upravo takvo opterećenje mišićnog sistema vodi u kontinuirani disbalans koji je odgovoran i za nastanak deformacija kičme.

Sve ovo se može izbjeći i zaustaviti uz pravilan odnos prema tijelu i zdravlju.

Stoga je veoma važan preventivan rad kroz škole i predškolske ustanove. Dobra komunikacija između nastavnika tjelesnog odgoja i sporta u školama, te s centrima za fizikalnu medicinu i rehabilitaciju je od ključne važnosti. Stvaranjem zajedničkog tima za prevenciju i rehabilitaciju djece s deformitetima kičmenog stuba, u sastavu ljekar specijalista fizikalne medicine i rehabilitacije, ljekar specijalista školske medicine, ljekar specijalista ortoped vertebrolog, fizioterapeut i nastavnik tjelesnog odgoja, te članovi porodice djeteta daju smjernice za važnost prevencije, edukacije, tretmana i praćenje rezultata rehabilitacije.

Prva i najvažnija karika u lancu prevencije jeste nepogrešivi instikt roditelja koji osjeća da „nešto nije uredu“.

NE ČEKAJTE! je poruka kojom i ostali članovi Zdravstvenog savjeta Općine Centar Sarajevo: Dr.med. Salko Pašević, spec. opće hirurgije, Dr.med.Eldina Bešlagić, spec. radiodijagnostike i urgentne medicine, Dr.med. Bakir Nakaš, spec. infektolog, Dr.Dubravka Galić, spec. porodične medicine, Dr.stomatologije Ezrema Boškailo, profesorica, Prim.dr.sc.ph. Vedina Čordalija, spec.kl.farmacije, mr.menadždmenta i Mr.ph. Tea Mušić, spec.kl.farmacije, mr.menadždmenta žele da ukažu na važnost prevencije.

DANAS JE DAN DA PREGLEDATE SVOJE DIJETE!


NASTANAK I VRSTA DEFORMITETA

Deformiteti kičme počinju da se razvijaju već u prvoj-drugoj godini života, nakon što dijete prohoda. Tada kičmeni stub, kao osnovni nosilac uspravnog stava, postaje opterećen težinom gornjih djelova tijela i kreće blago da se krivi. Njegovo stanje znatno se narušava nakon polaska u školu, kada stupi period sjedalnog načina života i nošenja teških neadekvatnih torbi i u pubertetu, kada kosti naglo izrastaju. Do petnaeste godine života deformiteti kičme se formiraju. Nakon toga postepeno napreduju. Međutim, dok god se tijelo razvija oni su funkcionalne prirode, što znači da su posljedica slabe muskulature i da mogu da se otklone jačanjem mišića. Nakon 25. godine prelaze u strukturalni poremećaj, tj. okoštavaju. Zato nakon prestanka rasta ne mogu da se otklone bez operativnog zahvata, a njihovo ublažavanje teče mnogo teže i sporije.

Rezultati sistematskih pregleda djece u osnovnim i srednjim školama pokazuju da su deformiteti kičmenog stuba u porastu. Koštano-mišićni sistem djece u razvoju pod uticajem unutrašnjih i spoljašnjih faktora podložan je defomacijama. Kičma najviše strada od nepravilnog držanja tijela zbog kratkovidnosti, niskih i mekanih fotelja u kojima se provodi puno vremena uz igrice i pred televizorom, nekvalitetnim dušecima, preteškim školskim torbama, zbog neadekvatnih školskih klupa i stolica. Uz nedovoljnu fizičku aktivnost razvija se poremećaj statike kičmenog stuba što za rezultat ima pojavu kifoze, skolioze i lordoze. Nagli rast djece u pubertetu podstiče razvoj već prisutnih deformacija.

Ograničite djeci vrijeme koje provede za računarom, pametnim telefonom ili tabletom!!!

Povećajte vrijeme koje djeca provode u prirodi, trčeći, uz loptu ili lastiš!!!



unsplash.com

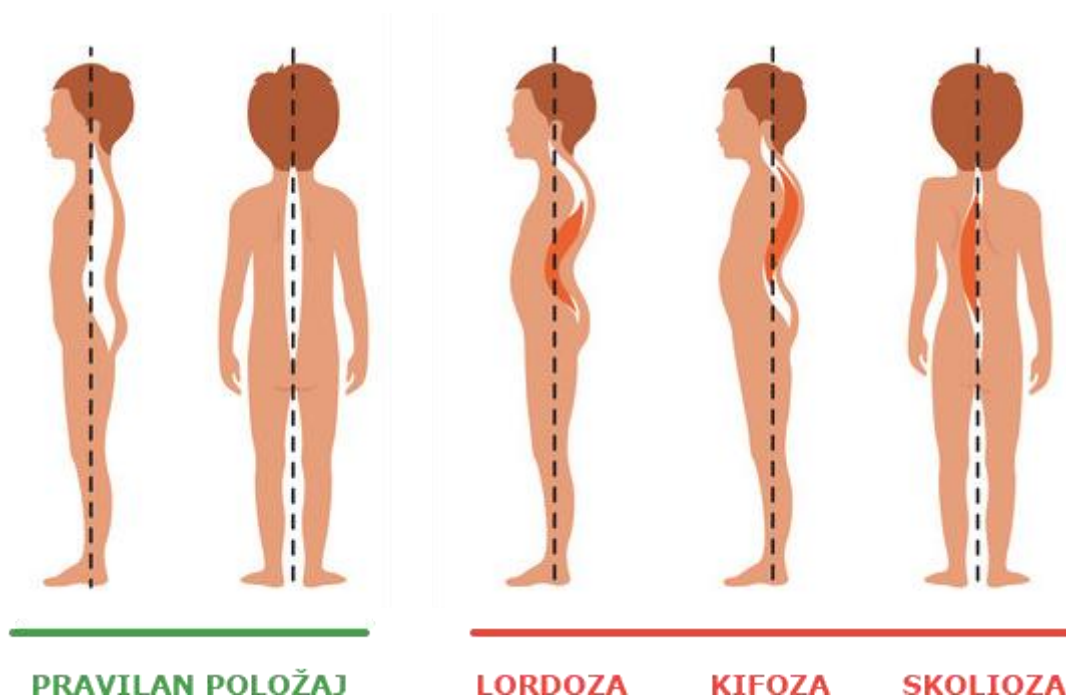


unsplash.com

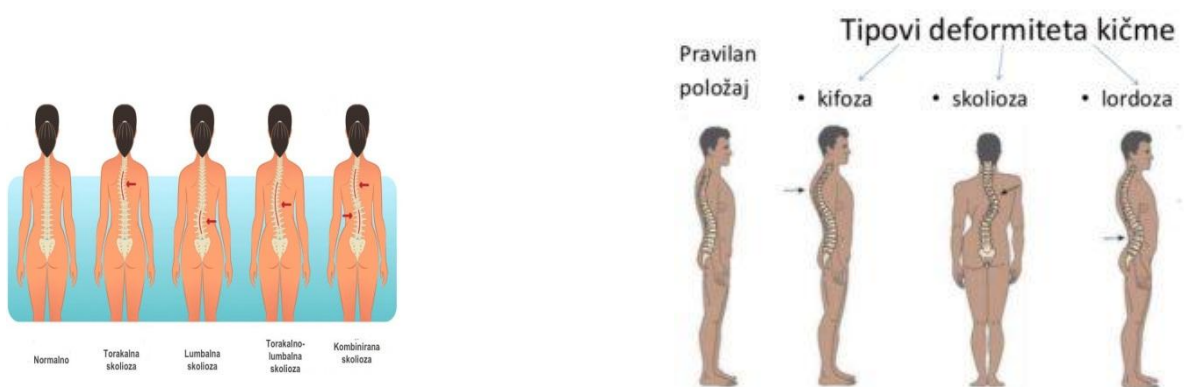
Kičma je najvažniji i najkompliciraniji dio čovjekovog kostura, te čini osnovicu tijela. Gledano sa strane, normalna kičma odraslog čovjeka ima četiri zavoja koja su važna za balans, apsorpciju i distribuciju mehaničkog stresa, prilikom izvođenja pokreta. Vratni i slabinski zavoj su konveksni prema naprijed, dok su prsni i križni zavoj konveksni prema natrag. Zavoji nastaju opterećivanjem pri stajanju i sjedenju, u zavisnosti o okoštalosti pršljenova. Prisutni su od desetog mjeseca života, no konačni oblik kičma dobiva tek nakon puberteta.

Zavoji čine vrlo složen i balansiran sistem koji se međusobno kompenzira i ima veliku važnost u očuvanju povoljne statike kičme, međutim pretjerana zakrivljenost kičme može uzrokovati neke patološke promjene kao što su kifoza, lordoza i skolioza. Zajedničko za sve deformitete kičme je da mogu dovesti do značajnih funkcionalnih smetnji koje su u djetinjstvu tolerantne zbog velike adaptacijske sposobnosti mladog organizma, no s vremenom te smetnje postaju izraženije.

Tokom pojedinih faza rasta, fiziološka sagitalna ravnina može se pod uticajem endogenih i egzogenih faktora povećati ili smanjiti. Rani početak sportske aktivnosti, naročito u adolescentnom zamahu rasta, izlaže kičmu brojnim mehaničkim stresovima koji mogu uzrokovati razne strukturalne promjene i poremećaje.

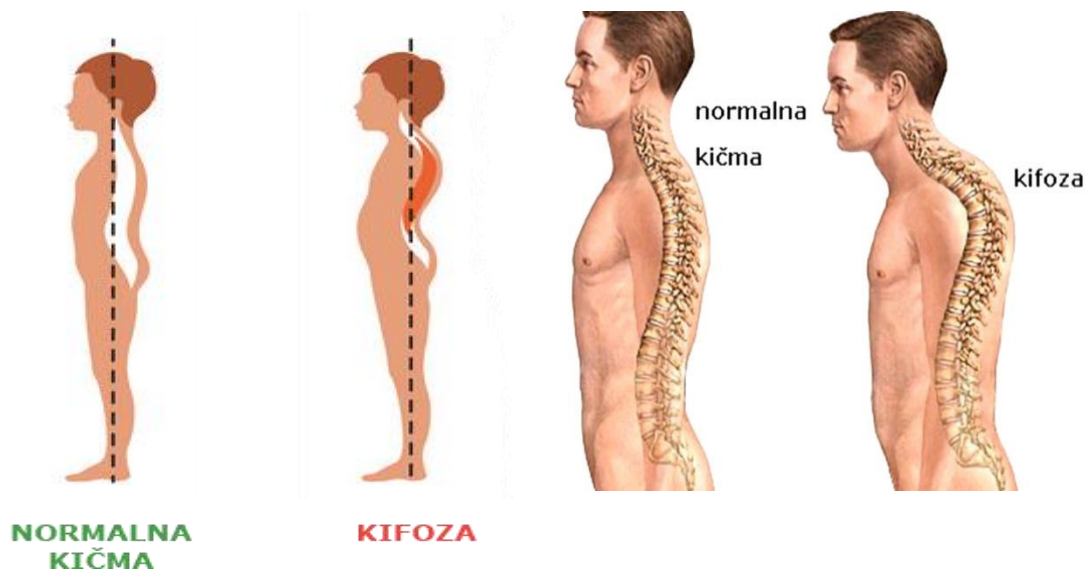


Ukoliko se prevencija ne provede blagovremeno i učestalo deformacije na kičmi će postati veoma izražene i vidljive sa funkcionalnim deficitom.



KIFOZA

Kifoza ili pogrbljenost je povećana krivina kičmenog stuba u grudnom dijelu unazad, ali može da se javi i na drugim dijelovima kičme. Posebno je uočljiva u sjedećem položaju i prati je povijenost ramena unaprijed. Često je posledica naglog rasta kao i nepravilnog sjedenja kod djece koja imaju slabe mišiće stomaka i leđa.



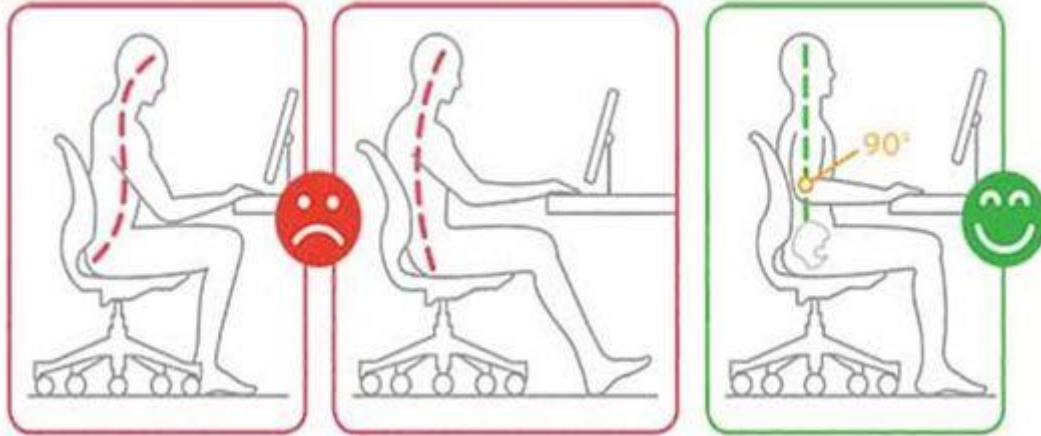
Da bi mogli razumjeti nastanak, progresiju i liječenje kifoze bitno je poznavanje osnovnih biomehaničkih principa položaja kičme u prostoru. Stabilnost i postojanost sagitalnih zavoja kičme određuju koštane, ligamentarne i mišićne strukture, čijim se međusobno usklađenim djelovanjem održavaju fiziološki zavoji kičme. Mišići svojim djelovanjem mogu privremeno mijenjati položaj kičme u prostoru, koji je međutim predodređen koštano-ligamentarnim strukturama.

Kifoza je definirana kao poremećaj zakrivljenosti kičme u sagitalnoj (antero-posteriornoj) ravnini kod kojeg konveksnost torakalnog (prsno) dijela kičme prema natrag prelazi normalne fiziološke granice (>20 – 45 stepena). Time leđa dobivaju blago okrugli izgled i postaju bolna, a u najtežim slučajevima kifoza može uzrokovati probleme sa radom srca i pluća.

Glavne karakteristike kifoze su: glava savijena prema naprijed - ispred vertikalne linije, ramena pomaknuta naprijed i pojačana pogrbljenost, uvučen prsni koš, lopatice istaknute i odvojene od kičme, te mlitav i ispupčen trbuh.

Vrlo je važno razlikovati kifotično loše držanje od kifoze. Kod kifotičnog držanja radi se samo o poremećaju držanja tijela koje se promjenom držanja i kontrakcijom muskulature može ispraviti. Međutim kod kifoze su prisutne strukturne promjene na pršljenovima, ligamentima i vertebralnoj muskulaturi.

DEFORMITET SE POSEBNO PRIMEĆUJE U SJEDUĆEM POLOŽAJU



Kifoza može nastati zbog oštećenja prednjeg nosećeg stuba (infekcija, prijelomi, osteoporoz), malformacija (morfološki defekt organa) pršljenova i zbog neuromuskularnih uzroka.

Ovisno o ulozi i definiranju faktora u etiologiji, kifoze se dijele na:

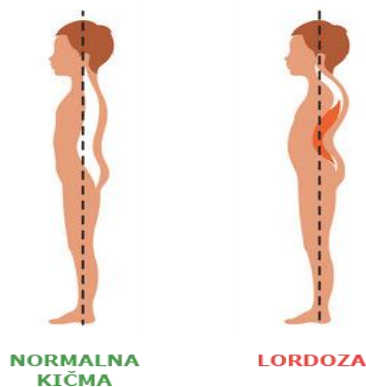
- **Konstitucionalne** - genetski uzrokovane, najčešće se stabilizuju nakon prestanka koštanog rasta,
- **Posturalne** - nisu deformiteti nego anomalije držanja tijela tj. kifoza je fleksibilna i može se korigirati promjenom položaja tijela ili voljnim kontrakcijama mišića,
- **Idiopatske** - uzrok je nepoznat, a posebno su izražene u vrijeme adolescencije,
- **Kifoze kod Scheuermannove bolesti** - Scheuermannova mladalačka kifoza za koju je karakteristična grudna kifoza uz vidljive promjene na tijelu pršljenova. Znaci Scheuermannove bolesti susreću se nakon 13.-14. godine, kod otprilike 30% mlađe populacije.

Razlikujemo još adaptacijske, kongenitalne, posttraumatske, kifoze kod tuberkuloze i ostalih infekcija, kifoze kod Behterevljeve bolesti i kifoze kod metaboličkih distrofija.

Za **dijagnozu** kifoze koristi se test pretklona. Pacijent napravi pretklon kod kojeg ako je prisutna kifoza jedan dio leđa vidljivo "strši" prema vani. Ukoliko se potvrdi postojanje kifoze vrši se test reklinacije kojim se utvrđuje stepen korektibilnosti kifoze. Bolesnik leži na krevetu i izvrši pokret podizanja gornjeg dijela trupa dok se promatra koliko se stršeći dio ispravlja. Od ostalih metoda koristi se i konturometrijska metoda, te rendgenska dijagnostika.

LORDOZA

Lordoza je deformitet kičme u lumbosakralnom (slabinskom - donjem dijelu leđa) dijelu koja se manifestuje pojačanom zakrivljenošću fiziološke lordoze. Najčešće nastaje u slabinskom dijelu leđa, ali može i u vratnom dijelu kičme. Često se javlja u kombinaciji sa kifozaom. Glavne karakteristike lordoze su glava zabačena unatrag od linije vertikale, prsni koš je ravan ili ispupčen, fiziološka lordotična krivina je naglašena, zdjelica je pomaknuta naprijed i dole a koljena su u pojačanoj ekstenziji.



Uzroci nastanka lordoze mogu biti različiti, a kao najčešći navode se posturalni deformiteti, opuštenu trbušnu muskulaturu, uvećan trbuh kao posljedica pretilosti ili trudnoće, te kompenzatorni mehanizmi kao posljedica pretjerane kifoze ili kontrakture kukova.

Ovdje također treba razlikovati lordotično držanje od lordoze.

Razlikujemo **primarne** i **sekundarne lordoze**.

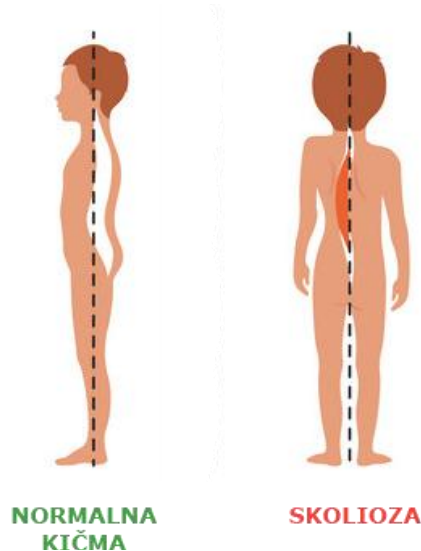
- **Uzrok primarnih lordoza** su kongenitalne anomalije od kojih je najučestalija anomalija sakruma.
- **Sekundarne lordoze** su kompenzatorne, javljaju se u dojenačkoj dobi, odnosno u fazi stajanja i hodanja, posebno kod hipotonične i gojazne djece.

S obzirom na vrijeme nastanka lordoze mogu biti **stečene ili urođene**.

Za dijagnosticiranje lordoze primjenjuju se rendgensko snimanje, skeniranje kostiju, magnetska rezonanca, kompjuterska tomografija, te krvni testovi. Većina problema s kičmom može da se prevenira promjenom načina života, a naročito fizičkom aktivnošću. Ako vježbate, radite to svaki dan ili šetajte pola sata pravih leđa i ramena. Zapamtite, nepravilna vježba može donijeti više štete nego koristi. Ukoliko tri puta sedmično idete na rekreaciju, ostalim danima vježbajte kod kuće ili šetajte. Prenaglašena krivina u lumbalnom dijelu kičme (u krstima) posljedica je slabosti trbušnih mišića, ali i deformiteta stopala i koljena koji dovode noge i karlicu u nepravilan položaj. Kada posmatramo dijete sa strane (iz profila) uočićemo veliki stomak čak i kod izrazito mršave djece što su u stvari jako oslabljeni i istegnuti trbušni mišići. Iako se ne smatra ozbiljnim deformitetom kod djece i često se ne liječi, a kod gojazne djece prođe i neprimećen, zbog narušene statike čitavog tijela lordoza u odrasloj dobi je “slaba tačka” na kojoj se javljaju bolovi i degenerativna oboljenja.

SKOLIOZA

Skolioza je (bočno) krivljenje kičme na jednu ili drugu stranu, najčešće uz posljedičnu rotaciju pršljenova oko uzdužne ose uz torziju kičme (okretanje jednog dijela pršljenova u odnosu na drugi).



Skolioza može biti jednostruka u obliku slova "C", dvostruka kada se kičma krivi na obje strane kao slovo "S" i vrlo rijetko trostruka. Nema spolja vidljivih očiglednih znakova, čak vrlo često ova djeca imaju dobro držanje što otežava blagovremenu dijagnostiku. Zato je neophodno redovno i pažljivo pregledati djecu i posebno obratiti pažnju na pojavu asimetrija na tijelu (jedno rame niže, grudni koš izbočen više sa jedne strane, ulegnut rebarni luk, nejednaki trouglovi stasa...). Za razliku od ostalih deformacija kod kojih je uzrok uglavnom očigledan, skolioze su u najvećem procentu nepoznate etiologije, pa je teško predvidjeti kako će napredovati što otežava liječenje i davanje prognoze. Nažalost nekada i pored svih preduzetih mjera prevencije i adekvatnog liječenja ostaju trajne posljedice na koštano mišićnom sistemu. Zato je jako važno što ranije otkriti deformitet jer to daje veće šanse za uspjeh u liječenju.

Skolioze dijelimo u dvije osnovne grupe:

- Funkcionalne (nestrukturalne skolioze) ili skoliotično držanje - u ovoj grupi nema anatomskih poremećaja kičme. Uklanjanjem uzroka nestaje i skolioza. Skoliotično držanje se može korigovati, jer nema promena na koštanim dijelovima kičmenog stuba. Međutim, ako se na vrijeme ne uoče i ne liječe vježbama, vremenom mogu da pređu u strukturalnu, pravu skoliozu.
- Organske (strukturalne skolioze) ili prava skolioza je deformitet lokomotornog sistema koji dovodi do krivljenja kičme u jednu stranu, gledano otopzadi, u obliku slova 'C', ili na obje strane u obliku slova 'S'. Formira se krivina kičmenog stuba koja normalno ne postoji. Poznato je da, ako se skolioza ne liječi adekvatno i na vrijeme, ona se progresivno povećava u bilo kojem životnom dobu. Oboljenje je široko zastupljeno i češće se viđa kod djevojčica. Nastaje, najčešće, u djetinjstvu u periodu od polaska u

školu do puberteta, nerijetko i u kasnijim uzrastima. Početak je uvijek u jednom dijelu kičme (primarna krivina), te se kompenzatorno širi dalje. Skoliotično držanje se javlja kod djece od 30-50%, i to podjednako kod oba spola. Od ovog broja, 2-3% djece mogu dobiti skoliozu ili kifoze. Skoliotično držanje je pojačano u drugoj fazi ubrzanog rasta i razvoja djece (10-14 godina - pubertet) i u toj dobi su djevojčice zastupljene za 15% više. Statistički, populacija preko 14 godina, ima skoliozu od 10 stepeni, a od toga broja 0,4% djece ima krivinu preko 20 stepeni. Skolioze preko 10 stepeni su češće kod ženskog spola, i to u omjeru 5:1. Većina djece sa skoliozom imaju blagu zakrivljenost i vjerovatno neće trebati liječenje operacijom ili protezom, ali kod nekih se razvija teži oblik skolioze. Osobito teška zakrivljenost kičme može smanjiti količinu prostora u prsima što otežava plućima normalno funkcionisanje.

Jeste li primjetili da vaše dijete ima podignuto jedno rame, da ima produženu jednu ruku, podignutu lopaticu koja nije priljubljena uz tijelo, da ima vitki struk samo na jednoj strani i da često stoji na jednoj nozi? Bilo koji od navedenih položaja ukazuje da trebate barem kontrolni pregled.

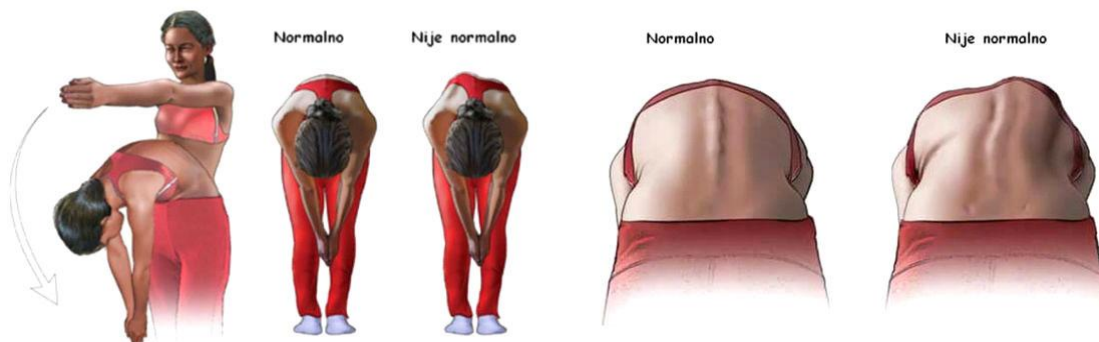
Nepravilno držanje (loša postura) danas se vrlo često viđa kod djece, što nam govori o nepovoljnom opterećenju mišića koji su odgovorni za pravilan stav. Upravo takvo opterećenje mišićnog sistema vodi u kontinuirani disbalans koji je između ostalog odgovoran za nastanak spomenutih deformacija kičme.

Prvi znaci lošeg skoliotičnog držanja ili skolioze primjetni su u stojećem položaju. Osnovne karakteristike koje roditelji treba da primjete su:

- vidljiva zakrivljena linija kičme,
- glava iskrivljena na jednu stranu,
- jedno rame više postavljeno u odnosu na drugo,
- asimetrija u jačini mišića,
- istaknutija i bliža jedna lopatica kičmenom stubu,
- gibus (grba),
- Lorencovi trouglovi nejednaki (ograničen linijom unutrašnje strane ruke, dijela grudnog koša i bokom),
- stomak mlitav i ispupčen,
- jedna noga u lako savijenom položaju,
- sprijeda je moguća asimetrija dojki kod djevojčica.

Prateći simptom skolioze može biti i bol u leđima.

U dijagnostici skolioze (kao i kod kifoze) je najvažniji klinički test pretklona. Iz stojećeg stava se pacijent savije naprijed gdje su noge ispravljene, a ruke slobodno vise. Ukoliko i u ovom položaju postoje vidljivi znaci skolioze, radi se o pravoj skoliozi. U tom položaju se vidi zakrivljena linija kičme, disbalans u jačini mišića kao i gibus (grba). Ukoliko se pri testu pretklona znaci skolioze ne vide radi se o skoliotičnom držanju. Osnovna dijagnostička metoda je rendgen kičme ili RTG.



Gibus ili grba su izbačena rebra u grudnom dijelu, na strani zakrivljenja kičme. Nastaje zbog krivine i rotacije pršljenova u grudnom dijelu kičme.

Progresija skolioze je nepredvidiva, ali zavisi od stepena krivine, zahvaćenog dijela kičme, mjesta krivine, uzrasta i da li su promjene jednostrane ili dvostane. Skolioze sa većim stepenom krivine su progresivnije.

Preventivni pregledi su jako bitni. Na taj način se loše držanje i deformiteti mogu primjetiti na vrijeme, dijagnosticirati, te se zaustaviti i spriječiti njihov dalji razvoj. Na vrijeme otkriveno loše skoliotično držanje rezultira izliječenjem, tj. Ispravljanjem kičme. Kažu da se sa prestankom rasta i razvoja ne može ništa učiniti po pitanju deformiteta kičme. To nije tačno, jer kao što se nakon 25. godine života postojeći deformiteti mogu pogoršati, tako se mogu i ublažiti. Deformitet kičme se redovnim, pravilnim i ciljanim vježbama može ublažiti čak i u starijem dobu. Primjenom korektivnih vježbi i plivanjem može se zaustaviti propadanje leđnih mišića i znatno umanjiti deformitet kičmenog stuba. Da bi se taj uspjeh postigao treba uložiti mnogo volje, truda i strpljenja.

RODITELJI, OBRATITE PAŽNJU!

Roditelji trebaju obratiti pažnju na držanje tijela, dugotrajno sjedenje pred kompjuterom, fizičku neaktivnost kao i visoki BMI (indeks tjelesne mase) što predstavlja visoke faktore rizika za pojavu skolioze.

- Nabavite vašem djetetu adekvatan školski ruksak, s ravnomjerno raspoređenom težinom, ili ruksak na točkiće;
- Stol i stolice trebaju odgovarati djetetu po veličini, kako ne bi morali da se pognu dok rade domaću zadaću ili dok sjede za kompjuterom;
- Obratite pažnju na adekvatan krevet;
- Obavezno uključite dijete na jedan od sportova, po mogućnosti plivanje ili odbojka;
- Ishrana treba biti uravnotežena, tako da su zastupljene sve namirnice.

**NAJVAŽNIJA JE PREVENCIJA!
NE ZABORAVI KIČMA JE STUB ŽIVOTA, ZATO POKRENI SVOJE
TIJELO – ISPRAVI SE!**

Zapamtite, skolioza se razlikuju od djeteta do djeteta. Kao takva, skolioza zahtijeva individualni rad ili rad u grupama koje posjeduju program za takav vid problema.

Većina problema s kičmom može da se preduprijedi promjenom načina života, a naročito fizičkom aktivnošću. Ponovimo, ako vježbate, radite to svakog dana ili šetajte pola sata pravih leđa i ramena. Najvažnije je da pravilno vježbate. Ukoliko se tri puta sedmično rekreirate, ostalim danima vježbajte kod kuće ili šetajte.

Preporuke koje sprečavaju /smanjuju/ tegobe:

- ✓ Spavajte na boku s blago savijenim koljenima, a ne na stomaku, jer se u tom položaju opterećuje vratni i lumbalni dio kičme.
- ✓ Koristite dobar jastuk koji je dovoljno veliki da na njega stanu i glava i vrat, ali da se ne prostire ispod ramena. Idealni su oni visine između osam i 12 cm, jer drže glavu u istoj ravni s kičmom i podupiru vrat.
- ✓ Česte promjene položaja u snu, s jednog boka na drugi, pa malo na leđa, popravljaju cirkulaciju i opuštaju mišiće. Ovo pravilo ne važi za spavanje na stomaku.
- ✓ Tvrda stolica je bolja od mekane jer je kičmi potrebna potpora.
- ✓ Dobra stolica obezbjeđuje pravilan položaj leđa i vrata, koji sve vrijeme treba da budu pravi. Ako stolica nema anatomsko ispupčenje za donji dio leđa, u visini krsta držite jastuče veličine 10–12 cm ili urolani peškir.
- ✓ Monitor treba da vam bude u visini očiju, na 40–50 cm udaljenosti. Podlaktice držite pod uglom od 90 stepeni, a potkoljenice pod uglom od 120 stepeni u odnosu na pod. Opustite ramena i ne savijajte ruku koja stoji na mišu.
- ✓ Ako morate dugo da stojite, s vremena na vrijeme podižite noge za 10–15 cm u trajanju od nekoliko sekundi ili napravite koji korak, naprijed–nazad. Nikada nemojte stajati potpuno ukočeni u jednom mjestu.
- ✓ Kada podižete teret, ne savijajte leđa, već koljena, a laktove držite što bliže tijelu. Ne koristite snagu ruku, već nogu.
- ✗ Ne spavajte na mekom madracu. Da bi dušek podupirao kičmeni stub, mora biti dovoljno tvrd. Bolje je da spavate na običnom tvrdom sunđeru umjesto na mekim madracima.

- ✘ Spavanje u fetusnom položaju ne prija kičmi, pa izbjegavajte savijanje brade prema grudima.
- ✘ Trudite se da vam lakat nikad ne bude iznad nivoa ramena, jer to zamara mišiće vrata i ramena, izaziva glavobolje i trnce u rukama.
- ✘ U mekanim foteljama i trosjedima kičma se krivi u lumbalnom dijelu jer je ništa ne drži.
- ✘ Dok sjedite, ne prekrštajte noge jer se u tom položaju zamaraju mišići karlice i donjeg dijela leđa. Dugoročno gledano, zbog ovakvog sjedenja ponekad dolazi i do izmiještanja kičme, pa zato stopala uvijek držite na podu i oslanjajte se na njih.
- ✘ Pred računarom nikad ne sjedite ukrivo, već monitor i stolicu stavite tako da vam, dok radite, leđa uvijek budu prava.
- ✘ Ne sjedite dugo u jednom položaju, jer to zamara, povećava napetost mišića i usporava cirkulaciju. Ako ne možete često da ustajete od radnog stola, s vremena na vrijeme se razmrdajte, naprijed–nazad, lijevo–desno.
- ✘ Izbjegavajte da, dok dižete teret, izvijate i rotirate tijelo u nivou leđa. Ako već morate, okrećite se uvijek s pravim leđima tako što ćete okretati cijelo tijelo istovremeno, i to od stopala.

KOREKCIJA DEFORMITETA

Kada se nakon uočenih nepravilnosti utvrdi jedan ili čak i dva deformiteta, istovremeno, djetetu se upućuje na korektivnu gimnastiku. To su terapijske vježbe koje imaju za cilj ponovno uspostavljanje narušene ravnoteže između koštano-zglobnog sistema i mišića. Ukoliko to nije moguće u potpunosti, treba spriječiti dalju progresiju deformiteta. Korigovanje deformiteta kičmenog stuba je dugotrajan proces koji zahtjeva veliko angažovanje kako medicinskih radnika tako i djeteta i njegovih roditelja. Samo dobro odabran i u potpunosti primjenjen kineziterapijski program vježbi daje mogućnost da se deformitet zaustavi i koriguje djelimično ili u potpunosti.

Kod kifoze nailazimo na skraćene prsne mišiće, oslabljene trbušne mišiće, te oslabljene i istegnute mišiće leđa. Stoga je i terapija usmjerena na jačanje i istezanje ovih mišićnih skupina. Glavna metoda liječenja kifoze je kineziterapija kojom se postiže opuštanje mišića ramena, vrata i leđa, jačanje trbušnih i leđnih mišića koji učvršćuju kičmu, ispravljanje leđne kifotične kičme i ostalih leđnih poremećaja. Važno je s terapijom započeti što ranije.

- ✔ Od **pasivnih** metoda terapije preferira se ležanje na trbuhu s blago povišenim jastukom, razne masaže te hidroterapiju (kupke i saune).
- ✔ Od **aktivnih** metoda najvažnije su intenzivne simetrične vježbe radi mobilizacije cijele kičme i jačanja mišića o kojima ovisi pravilno držanje. Kod

djece su od posebne važnosti vježbe za korekciju u sjedećem i stojećem stavu ispred ogledala, radi samokontrole i stimuliranja pravilnog držanja. Vježbe je potrebno izvoditi do završetka koštanog sazrijevanja ali i kasnije. Preporučuju se sportovi svi koji potiču istezanje kičme (košarka, badminton, skijanje, jahanje, plivanje, ritmička gimnastika, te plesovi i balet).

- ✘ S druge strane treba izbjegavati opasne i bolne pokrete za kičmu kao npr. bacanja i padovi u judo-u, hrvanje, preskoci i skokovi u gimnastici, veslanje, trčanja na srednje i duge staze, intenzivni trening s velikim opterećenjem i naprezanjem, treninzi s vanjskim opterećenjem (dizanje utega) i sl.
- ✘ Također se preporučuje izbjegavati nefiziološke pokrete poput opterećenja u fleksiji, vježbe intenzivne snage, plivanje karaul i delfin tehnikom odnosno sve vježbe i sportove koji toniziraju prsne i trbušne mišiće, naročito prije 20. godine.

Poželjno je provoditi raznovrsne vježbe te izbjegavati asimetrične vježbe.

Kod lordoze nalazimo skraćenu i napetu muskulaturu ekstenzora trupa (m. quadratum lumborum i erector spinae) te fleksora kukova (m. Iliopsoas), stoga je te mišiće potrebno istezati. Trbušni mišići, te ekstenzori kuka (mišići stražnje strane natkoljenice i gluteus maximus) su slabi i potrebno ih je jačati. Trbušni mišići su nam posebno važni jer svojim tonusom regulišu osnovni stav i držanje tijela, preveniraju pojavu paramorfizama kičme, učvršćuju paravertebralne zglobove i na taj način sprečavaju ili ublažavaju lumbalni bolni sindrom.

Kao i kod svakog deformiteta, cilj je s terapijom početi što ranije odnosno čim se postavi dijagnoza. Svaki program vježbanja mora biti individualan i prilagođen pacijentu ovisno o njegovoj dobi, stanju i stepenu lordoze. U skladu s tim potrebno je prilagoditi izbor vježbi, način primjene, broj ponavljanja, trajanje, intenzitet, ali najvažnije je u vježbama biti redovan i uporan. U protivnom neće biti rezultata. Pacijent se mora priviknuti ili čak prisiliti na svakodnevne vježbe. Kod posebno izraženih lordoza kineziterapija se nadopunjuje nošenjem steznika a u rijetkim slučajevima potreban je operacijski zahvat.

Preporučuje se:

- ✔ ležanje na truhu dok se ispod trbuha stavi jastuk (za kompenzaciju lordoze) te ležanje na leđima dok su noge zgrčene u koljenima i povučene prema truhu.
- ✔ elektroterapija
- ✔ intenzivne vježbe jačanja trbušnih mišića u stojećem, sjedećem i ležećem položaju, opuštanje lumbalnih mišića, te vježbe korekcije
- ✔ rastezanja i vješanja na švedskim ljestvama također doprinose opuštanju lumbalnog dijela kičme
- ✔ terapija jahanjem. Oscilirajući ritam konja pravi pokrete u tri pravca te se na taj način stvara korisna podražljivost koja potiče mišiće na rad
- ✔ plivanje posebno leđnom tehnikom

- ✔ raznoliko kretanje uz naizmjenično opterećenje i opuštanje
- ✘ izbjegavati dizanje kičme za više od 45 stepeni
- ✘ izbjegavati ili bar ograničiti dizanje utega potiskivanjem i sportsku gimnastiku
- ✘ nošenje cipela s visokom potpeticom koja ljulja zdjelicu naprijed-natrag

U liječenju skolioze najznačajnije je rano otkrivanje i sama prevencija. Liječenje zavisi od spola, od uzrasta, od opšteg stanja organizma, od stepena iskrivljenja kičme, od toga kada je liječenje započeto, mjesta iskrivljenja kičme, načina života, od toga da li je dijete nosilo mider ili ne...

Preporučuje se:

- ✔ manuelno istezanje mišića kičme. Bitno zbog zagrijavanja, opuštanja i kao priprema za ostatak terapije,
- ✔ korištenje korektivnih sprava uz pomoć kojih opuštamo mišiće kičme koji su jaki i u spazmu. Na taj način uspjevamo da omekšamo sve stegnute mišiće leđa kako bi oni pustili kičmu. Pošto se kičma drži na mišićima, i postavlja se onako kako mišići kažu, zato je ovo još jedan bitan korak prije samog vježbanja. Kada je u pitanju samo loše držanje tijela, korektivne sprave se ne koriste.
- ✔ korektivne vježbe na spravama (hiperekstenzija, gladijator, veslanje), sa šipkama i tegovima, uz pomoć kojih ciljano pogađamo slabe mišiće leđa i sa njima postizemo odgovarajuće individualno opterećenje koje podstiče razvoj mišića. Pravilno vježbanje podrazumjeva rad i simetričnih i asimetričnih vježbi u zavisnosti od same skolioze i toga da li je u pitanju samo skoliotično loše držanje. Tako da su slabi mišići maksimalno opterećeni, a jači mišići maksimalno izolovani da ne rade. Cilj je vratiti jačinu leđnih mišića u balans. Prave mišiće koji su vam potrebni i koji mogu da drže leđa pravo dobićete samo upornim i konstantnim vježbanjem. Individualno vježbanje / sa ličnim trenerom/ je od presudnog značaja jer je svaka skolioza individualna, i svaki organizam je drugačiji.
- ✘ Izbjegavati jednoručne sportove jer mogu uzrokovati disbalans u mišićima i skoliotično držanje.
- ✘ Plivanje je preporučljivo, ali je nedovoljno za razvoj mišića leđa. Bitan je i stil plivanja.
- ✘ Nije preporučen odlazak u teretanu i vježbanje na svoju ruku, bez konsultacije sa stručnim licima, jer postoji mogućnost da se sa pogrešnim vježbanjem pogorša postojeći deformitet ili ako ga nema da se napravi, ili eventualno da se zbog pogrešnog vježbanja pojavi bol u leđima.

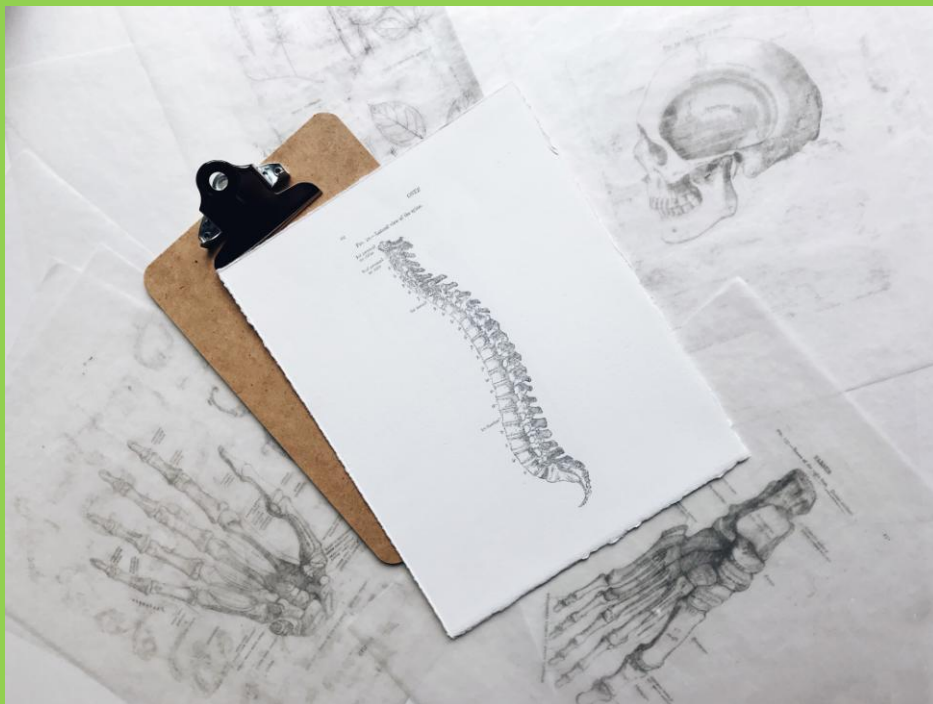
LITERATURA

1. Antičević, D. (2010). Skolioze i adolescencija. *Medicus*, 19(1_Adolescencija_2), 51-60. Preuzeto s <https://hrcak.srce.hr/60099>
2. Đapić T. Klasifikacija i prirodni tijek skolioza i kifoza. *Knjiga simpozija Neoperacijsko liječenje skolioza i kifoza. Kuća zdravlja 2015.*
3. Kesak-Ursić, Đ. (2017). Konzervativno liječenje idiopatske skolioze. *Medicus*, 26(1 Farmakovigilancija), 103-110. Preuzeto s <https://hrcak.srce.hr/185277>
4. Kosinac, Z. i Banović, I. (2007). Povezanost između nekih pokazatelja nepravilnog tjelesnog držanja i skolioze u djece juvenilne dobi. *Život i škola*, LIII(17), 37-48. Preuzeto s <https://hrcak.srce.hr/20505>
5. Scoliosis Research Society, www.srs.org

SADRŽAJ

UVOD	2
NASTANAK I VRSTA DEFORMITETA	3
KIFOZA	5
LORDOZA.....	7
SKOLIOZA.....	8
RODITELJI, OBRATITE PAŽNJU	10
PREVENCIJA.....	11
KOREKCIJA DEFORMITETA	12
LITERATURA.....	15

Većina problema s kičmom može se prevazići promjenom načina života, a naročito fizičkom aktivnošću.



Ako vježbate, radite to svakog dana ili šetajte pola sata pravih leđa i ramena, postavljajući knjigu tvrdih korica na tjemenu.



OPĆINA CANTAR SARAJEVO

ZDRAVSTVENI SAVJET OPĆINE CENTAR